



Caso Clínico

Doble heterocigosis hemoglobina S, C o D y beta-talasemia en una serie de tres casos

Double heterozygosity hemoglobin S, C or D and beta-thalassaemia in a series of three cases

María-Angustias Molina-Arrebola¹, Álvaro-Miguel Alba-Sosa¹, Josefina Ruiz-Cara², Sebastián José Guardia-Alés² y Cristóbal Avivar-Oyonarte³

¹Unidad de Hematología y Hemoterapia, y ²Unidad de Análisis Clínicos. Área Integrada de Biotecnología. Agencia Pública Sanitaria Hospital de Poniente. Almería. ³Área Integrada de Biotecnología. Agencia Pública Sanitaria Hospital de Poniente. Almería

Recibido: 15/09/2020
Aceptado: 14/12/2020

Correspondencia: María-Angustias Molina-Arrebola. Unidad de Hematología y Hemoterapia. Área Integrada de Biotecnología. Agencia Pública Sanitaria Hospital de Poniente. Ctra. Almerimar, s/n. 04700 El Ejido, Almería
e-mail: mariaangustias.molina@ephpo.es

CASOS CLÍNICOS

Se describe una serie de tres casos clínicos con similitud en el diagnóstico final.

La paciente 1 es una mujer de 26 años, de etnia árabe, natural de Mauritania, a la que se solicitó perfil analítico de primer trimestre de embarazo desde Atención Primaria; sin antecedentes conocidos. Se objetivó banda anómala de hemoglobina (Hb) en la determinación de HbA1c (sistema TOSOH G11HLC-723®G11) (Horiba Medical®).

El paciente 2 es un varón de 38 años, de etnia negra, natural de Mauritania, ingresado por un cuadro de tromboembolismo pulmonar subagudo bilateral no provocado con zonas de infarto pulmonar. Presentaba una leve esplenomegalia homogénea de 14 cm. Estudio de trombofilia sin hallazgos. Dado su origen étnico, se solicitó *screening* de hemoglobinopatía estructural, con el hallazgo de Hb anómala.

Y por último, el paciente 3 es un varón de 21 años, de etnia árabe, natural de Marruecos, al que se solicita perfil general desde Atención Primaria, incluyendo Hb glicosilada, con el hallazgo de Hb anómala.

Los datos hematimétricos y bioquímicos se detallan en la tabla I. Destaca en todos ellos anemia microcítica. En los pacientes 1 y 3 no existen datos de ferropenia, pero sí en el paciente 2, aunque con ferritina elevada, compatible con anemia de estado inflamatorio. Ninguno de los 3 pacientes presentaba datos de hemólisis, si bien existía discreta reticulocitosis en el paciente 2, aunque con valores de LDH y bilirrubina normales e incluso haptoglobina elevada en el contexto, igualmente, del estado inflamatorio.

Las gráficas obtenidas por HPLC (*high performance liquid chromatography* o cromatografía líquida de alta resolución) para el estudio de talasemia, se presentan en la figura 1, en la que destaca la presencia de una variante en cada caso, en el paciente 1 un 80,1 % de HbC, en el paciente 2 un 63 % de HbS y en el paciente 3 un

Agradecimientos: Al Servicio de Hematología del Hospital Clínico San Carlos de Madrid a través de Horiba Medical®, por su aportación en los estudios moleculares.

Conflicto de intereses: los autores declaran no tener ningún conflicto de interés.

DOI: 10.20960/revmedlab.00047

Molina-Arrebola MA, Alba-Sosa AM, Ruiz-Cara J, Guardia-Alés SJ, Avivar-Oyonarte C. Doble heterocigosis hemoglobina S, C o D y beta-talasemia en una serie de tres casos. Rev Med Lab 2020;1(3):127-131

Tabla I.
Resultados hematimétricos* y bioquímicos de los 3 pacientes y rangos de referencia**

Variable	Paciente 1 HbC/ β^0 -talasemia	Paciente 2 (HbS/ β^+ -talasemia)	Paciente 3 (HbD/ β^0 -talasemia)	Rango de referencia en nuestro hospital (adultos)
Hematíes ($\times 10^6/\mu\text{l}$)	4,84	4,65	7,19	4,3-5,75
Hematocrito (%)	32,5	31,3	41,8	39,5-50
Hemoglobina (g/dl)	10,8	10,2	14,1	13,5-16,5
VCM (fl)	67,1	67,4	58,1	80-101
CHM (pg)	22,3	21,9	19,5	27-34
CHCM (g/dl)	33,3	32,6	33,6	31,5-36
RDW (%)	18,2	21	18,4	11,6-15,5
Reticulocitos (%)	1,12	2,64	1,13	0,5-2,8
Reticulocitos ($\times 10^3/\mu\text{l}$)	54	126	81	25-105
Test de falciformación	Negativo	Positivo	Negativo	Negativo
Bilirrubina total ($\mu\text{g/dl}$)	0,75	0,65	0,82	0,3-1,2
LDH (U/l)	183	192	176	208-378
Hierro ($\mu\text{g/dl}$)	109	24	92	53-167
Ferritina (ng/ml)	33	483	24	20-250
Transferrina (mg/dl)	255	158	327	200-360
IST (%)	34,5	12,2	22,2	17,1-30,6
Haptoglobina (mg/dl)	87	327	135	70-180
HbS (%)	0	63,3	0	0
HbC (%)	80,1	0	0	0
HbD (%)	0	0	79	0
HbA ₂ (%)	6,8	4,6	6,1	< 3,5
HbF (%)	7,2	5,1	0,5	< 2
HbA ₀ (%)	1,6	15	0	> 90

*Autoanalizador DxH800 (Beckman-Coulter®); **Sistema AU 5800 (Beckman-Coulter®). Hb: hemoglobina.

79 % de HbD. Destacable en los 3 pacientes una cifra de HbA₂ superior a 3,5 %, y en los pacientes 1 y 2 una HbF superior al 5 %.

En el frotis en sangre periférica del paciente 1 se observó anisopoiquilocitosis con abundantes dianocitosis y hematíes irregulares (Fig. 1A), en el paciente 2, anisopoiquilocitosis por presencia de dianocitos, esferocitos y hematíes de aspecto falciforme (Fig. 1B) y en el paciente 3, discreta anisopoiquilocitosis con presencia de algunos dianocitos y algún hematíe de contornos irregulares (Fig. 1C). El test de falciformación con metabisulfito sódico resultó negativo en los pacientes 1 y 3 y positivo en el paciente 2.

Con estos datos, se solicitó estudio molecular al centro de referencia para llegar a una caracterización definitiva

de la hemoglobinopatía estructural, y estudiar su posible asociación con β -talasemia debido a las microcitosis encontradas, obteniéndose los siguientes resultados:

- *Paciente 1*: hemoglobinopatía C en estado heterocigoto ($\beta 6(\text{A3})\text{Glu}>\text{Lys}$; HBB:c.19G>A) asociada a una β^0 -talasemia heterocigota [IVS-2-2NT1(G>A)] y a una α -talasemia homocigota ($-\alpha 3.7/-\alpha 3.7$).
- *Paciente 2*: hemoglobinopatía S en estado heterocigoto $\beta 6(\text{A3})\text{Glu}>\text{LVal}$; HBB:c.20A>G) asociada a una β^+ -talasemia heterocigota ($\beta^{\text{nt-29}^{\circ}}>\text{G}$; HBB:c.79A>G), descartando α -atalasemia asociada.
- *Paciente 3*: hemoglobinopatía D - Los Ángeles (Punjab) heterocigota ($\beta 121(\text{GH4})\text{Glu}>\text{Gln}$; HBB:c.364G>C) asociada a una β^0 -talasemia heterocigota (β° CD8 (-AA) y α -talasemia heterocigota ($-\alpha 3.7/\alpha$).

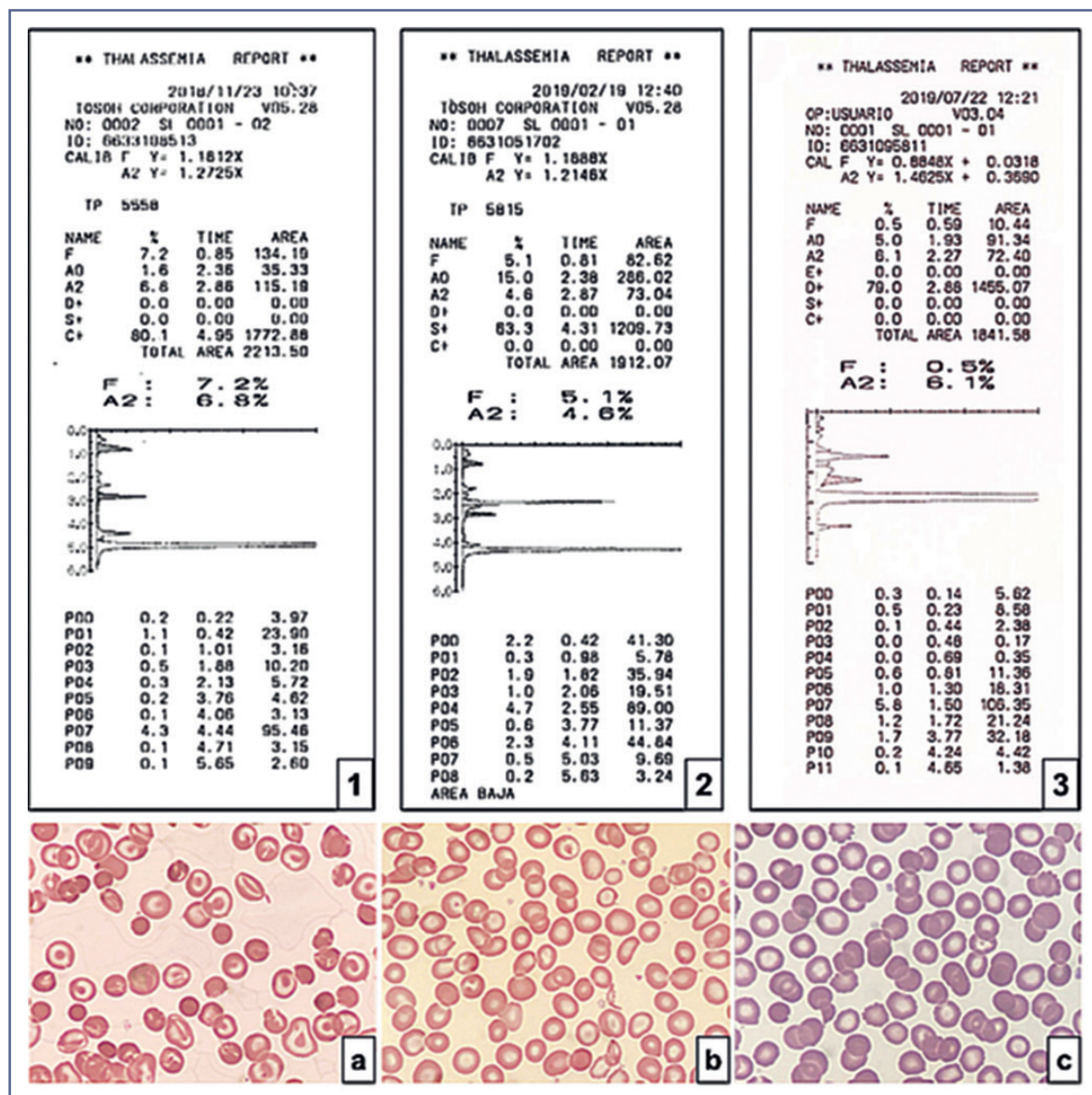


Figura 1 – Gráficas obtenidas por el analizador HPLCTOSOH G8 (HLC-723®G8) en modo talasemia (Horiba Medical®) y frotis de sangre periférica, tinción May-Grünwald-Giemsa (x1000).

DISCUSIÓN

La hemoglobina (Hb) está formada por 4 subunidades proteicas o globinas, iguales 2 a 2, a las que se une un grupo hemo con un átomo de hierro que se une a O₂ de forma reversible. Existen 6 tipos de globinas: alfa (α), beta (β), gamma (γ), delta (δ), épsilon (ε) y zeta (ζ). La Hb adulta es una mezcla de HbA (α₂/β₂), más del 90 %, HbA₂ (α₂/δ₂), hasta el 3,5%, y HbFetal (HbF) (α₂/γ₂), hasta el 1 %. Las cadenas ε y ζ forman parte de la Hb en periodo embrionario (1).

Las hemoglobinopatías constituyen un grupo heterogéneo de enfermedades hereditarias autosómicas recesivas producidas por alteraciones de la molécula de hemoglobina. La cadena afectada más frecuente es la β.

Básicamente se dividen en hemoglobinopatías estructurales, por síntesis de Hb anómala, y talasemias, por disminución o ausencia de síntesis de una cadena normal (2).

La HbS es la hemoglobinopatía estructural más frecuente y de mayor impacto clínico. De alta incidencia en etnia negra y árabe, el 45 % del África tropical es portadora y causa la muerte del 15 % de niños africanos homocigotos menores de 5 años. Se produce por mutación en posición 6 del cromosoma 11 de la cadena β, sustituyendo ácido glutámico por valina (α₂/β₆Glu→Val). A baja tensión de O₂, polimeriza, se forman cuerpos tactoides rígidos, distorsionan la estructura adoptando forma de hoz (drepanocito o sickle cell), aumenta la viscosidad y son destruidos prematuramente (3).

Los heterocigotos (rasgo drepanocítico, HbAS o β/β^S) no presentan alteraciones del hemograma, aunque se describen trombosis, hematuria -necrosis papilar-, infartos óseos, rabiomólisis y muerte tras esfuerzo físico intenso o deshidratación (4). Los homocigotos -anemia falciforme o drepanocitosis, HbSS o β^S/β^S - presentan clínica grave, con crisis hemolíticas y de dolor, trombosis, síndrome torácico agudo, priapismo, necrosis avascular ósea, retinopatía, infecciones, etc. Presentan anemia normocítica, con frotis característico, dianocitos, policromasia, eritroblastos, esferocitos y drepanocitos, más en crisis hemolíticas. Los dobles heterocigotos S/ β -talasemia cursan con menor grado de hemólisis, pero más crisis de dolor, retinopatía proliferativa y esplenomegalia debido al mayor nivel de hemoglobina.

La hemoglobina C se produce por la sustitución de ácido glutámico por lisina en idéntico lugar de HbS (α_2/β_2 6Glu→Lys). Originaria de África noroccidental, más del 40 % son portadores. Los heterocigotos (HbAC) son asintomáticos, sin anemia, pero con tendencia a microcitosis. El frotis muestra aislados dianocitos. El homocigoto (HbCC) presenta hemólisis crónica, anemia moderada micro o normocítica, y CHCM en general por encima del rango de normalidad. Morfológicamente, destacan dianocitos, células de contornos irregulares por cristalización de HbC y eritroblastos. Los dobles heterocigotos C/ β -talasemia presentan anemia moderada y esplenomegalia (5).

La hemoglobina D-Punjab (Los Ángeles), se produce por sustitución de ácido glutámico por glicina, posición 121 del cromosoma 11 de la cadena β (α_2/β_2 121Glu→Gln). Su significación clínica es su posible asociación con HbS. Presenta mayor incidencia entre los Sikhs del Punjab (2-3 %); también se describe en afroamericanos (0,4 %) y en países mediterráneos. El heterocigoto no presenta significación clínica. En el homocigoto puede haber hemólisis y discreta anemia microcítica, con algunos dianocitos. En los dobles heterocigotos hemoglobina D/ β -talasemia se produce una condición talasémica moderada, con discreta anemia; el frotis muestra hipocromía, dianocitos y células de contornos irregulares (5).

El método de *screening* aceptado para detección y cuantificación de hemoglobinopatías estructurales y talasemias es la HPLC o Cromatografía líquida de alta presión (6). En nuestro caso, el *screening* se hizo con el sistema TOSOH G11; la caracterización de la variante y dosificación de HbA₂ y HbF con TOSOH G8 (Horiba Medical®). Se trata ambos de sistemas automatizados que usan cromatografía líquida de alta eficacia con intercambiador iónico no poroso catiónico, en programas de 1 minuto (G11) y 6 minutos (G8). La absorbancia del eluido de Hb es cuantificada en doble longitud de onda (415 y 500 nm G11, 415 y 510 nm G8).

Los resultados de los sistemas HPLC son generalmente seguros y reproducibles, pero conviene puntualizar que algunas variantes pueden tener tiempos de retención iguales, y que las variantes glicosiladas tie-

nen un tiempo de retención diferente a las no glicosiladas. De hecho, puede observarse una falsa elevación de HbA₂ que realmente corresponde a HbS glicosilada (7), y no debe confundir con β -talasemia asociada. Por ello, y porque existen más de 1300 variantes conocidas (8), HPLC nunca puede asegurar por sí sola la identificación de una hemoglobinopatía, siendo necesaria una segunda técnica confirmatoria, como electroforesis capilar, test de falciformación o estudio de DNA (6).

En cuanto al porcentaje de hemoglobina anómala, sería de esperar que heterocigotos presentaran la misma cantidad de HbA que de hemoglobina anómala; sin embargo, su proporción es siempre inferior al 50 % debido a que la cadena β normal tiene mayor afinidad por la cadena α que la cadena β anómala, y dicha proporción será aún menor si coexiste α -talasemia, ferropenia o anemia megaloblástica. En homocigotos, la hemoglobina anómala comprende casi la totalidad de hemoglobina (90-95 %), pudiendo observarse discreta elevación de HbF no superior al 3 %. En los dobles heterocigotos/ β -talasemia, la mayor parte de la Hb la constituye la Hb anómala, pero destaca microcitosis e hipocromía, HbF de 2-10 %, y presenta la típica elevación de HbA₂ de β -talasemia. En casos asociados a α -talasemia la HbA₂ será normal (3).

En Europa se recomienda el *screening* de anemia falciforme a recién nacidos (9). España no ha implantado un programa de *screening* nacional, por lo que resulta relevante la detección de posibles casos en nuestros laboratorios, como en *screening* al dosificar HbA_{1c}, estudio de anemias, frotis, microcitosis no ferropénicas, o perfil de inmigrantes (10). Una vez detectada la hemoglobinopatía, procede su estudio y diagnóstico, tanto de casos con implicación clínica como de portadores heterocigotos y así facilitar consejo genético.

En conclusión, dados los movimientos poblacionales en el estado creciente de globalización y debido a la migración de personas procedentes de zonas endémicas de malaria, y, por ende, de hemoglobinopatías estructurales que se han producido como selección natural frente a ella, debemos estar preparados para afrontar diagnósticos hasta ahora prácticamente desconocidos en nuestro medio (10).

PUNTOS A RECORDAR:

- Los casos de dobles heterocigotos hemoglobinopatía estructural y beta talasemia son poco conocidos en nuestro medio, pero es esencial reconocer esta patología por sus implicaciones clínicas.
- Los sistemas HPLC, disponibles para la dosificación de HbA_{1c}, ofrecen de forma sencilla, asequible y reproducible, tanto la detección de variantes de hemoglobina, como su cuantificación en muchas de ellas, así como la dosificación de HbA₂ y HbF.
- Es importante enfatizar la visualización del frotis de sangre periférica: la sola presencia de hema-

tíes falciformes o de dianocitos ya puede orientar el diagnóstico, y el test de falciformación supone una segunda técnica de confirmación de HbS.

- Debe establecerse una estrategia multidisciplinar de colaboración y formación entre distintas áreas clínicas y de diagnóstico en el laboratorio en este campo.

BIBLIOGRAFÍA

1. Bain BJ, Wild BJ, Stephens AD, Phelan LA. Globin genes and haemoglobin. In: *Variant Haemoglobins: A Guide to Identification*. 1st ed. Oxford: Wiley Blackwell; 2010. pp. 1-8.
2. Molina MA, Marrero JG C. Hemoglobinopatías estructurales. Síndromes talasémicos. En: *Hematología: Del laboratorio a la clínica*. 1a ed. Jaén: Fundación Alcalá; 2010. pp. 121-41.
3. Bain BJ. Sickle cell haemoglobin and its interaction with other variant haemoglobins and with thalassaemias. In: Bain BJ, editor. *Haemoglobinopathy Diagnosis*. 3rd ed. Oxford: Wiley Blackwell; 2020. pp. 185-260.
4. Giménez-López MJ, Salas-Coronas J, Villarejo-Ordóñez A, Molina-Arrebola MA, Pérez-Moyano R, García-Bautista JA. Infartos óseos con rasgo drepanocítico. *Rev Clin Esp* 2012;212(10):83-5.
5. Bain BJ, editor. Other significant haemoglobinopathies. In: *Haemoglobinopathy Diagnosis*. 2nd ed. Blackwell Publishing; 2006. p. 190-233.
6. Bain BJ. Haemoglobinopathy diagnosis: Algorithms, lessons and pitfalls. *Blood Rev* 2011;25(5):205-13.
7. Wajcman H, Azimi M, Cui J, Hoppe C, Flamini M, Ho C, et al. Hemoglobinopathy testing: the significance of accuracy and pitfalls in HbA2 determination. *Int J Lab Hematol* 2017;39(1):e23-7.
8. HbVar: A Database of Human Hemoglobin Variants and Thalassemias (homepage on internet). [Internet]. Available from: <http://globin.bx.psu.edu/hbvar/menu.html>
9. Lobitz S, Telfer P, Cela E, Allaf B, Angastiniotis M, Backman Johansson C, et al. Newborn screening for sickle cell disease in Europe: recommendations from a Pan-European Consensus Conference. *Br J Haematol* 2018;183(4):648-60.
10. Molina-Arrebola MA, Avivar-Oyonarte C, Salas-Coronas J, Pérez-Moyano R, Giménez-López MJ, García-Bautista JA, et al. Practical diagnosis of red cell disorders in Southern Spain. *Acta Haematol* 2011;127(1):50-5.