

Imagen/Infografía**Cálculo Jackstone: una entidad rara***Jackstone calculus: a rare entity**Laura Caja Guayerbas, Ana María García Cano, Alejandro Cortés Gómez*

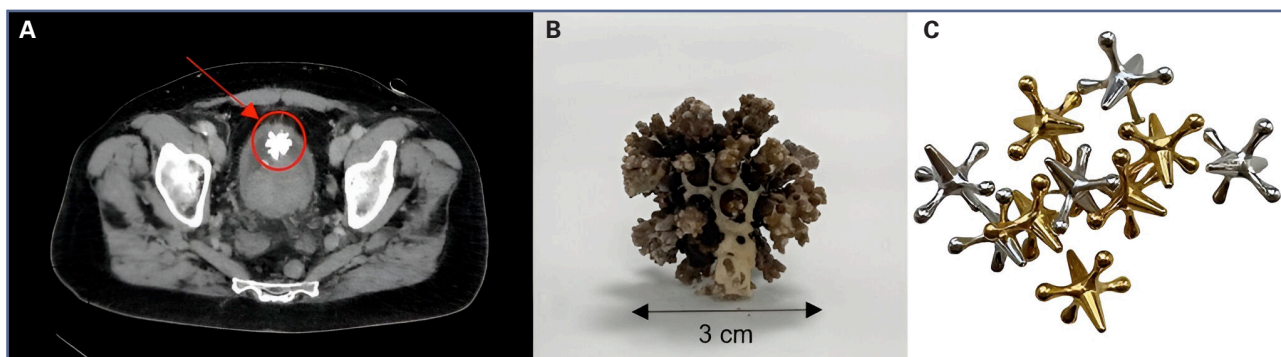
Servicio de Bioquímica Clínica. Hospital Universitario Ramón y Cajal. Madrid

Recibido: 09/09/2024
Aceptado: 08/10/2024**Correspondencia:** Laura Caja Guayerbas. Servicio de Bioquímica Clínica. Hospital Universitario Ramón y Cajal. Ctra. de Colmenar Viejo, km. 9,100. 28034 Madrid
e-mail: lauracaja10@gmail.com

El cálculo Jackstone (CJ) constituye una forma infrecuente de litiasis vesical, caracterizada morfológicamente por una forma atípica de protuberancias alargadas que recuerdan al juguete infantil Jacks (Fig. 1C). Aunque se describe comúnmente en la literatura veterinaria, el CJ sigue siendo una entidad de la que se ha informado poco en humanos. La patogénesis se considera multifactorial. La obstrucción vesical es

secundaria a hiperplasia benigna de próstata (HBP), la causa primaria en la gran mayoría de los casos (1-3).

Presentamos el caso de un varón de 67 años en seguimiento por HBP y síntomas del tracto urinario. En una ecografía urinaria se identifican litiasis en grupos calicales inferiores del riñón derecho y del izquierdo, una vejiga distendida con una lesión calcificada / litiasis de 30 mm y una próstata aumentada de tama-

**Figura 1** – A. Imagen TC abdominopélvico B. Cálculo Jackstone recibido en laboratorio. C. Similitud co el juguete infantil Jacks.

Conflicto de intereses: los autores declaran no tener conflicto de interés.

Inteligencia artificial: los autores declaran no haber usado inteligencia artificial (IA) ni ninguna herramienta que use IA para la redacción del artículo.

DOI: 10.20960/revmedlab.00225

Caja Guayerbas L, García Cano AM, Cortés Gómez A. Cálculo Jackstone: una entidad rara. Rev Med Lab 2024;5(3):113-114

ño que supone un volumen aproximado de 160 cm³. Posteriormente se realiza un TC de tórax, abdomen y pelvis con contraste yodado intravenoso que revela nefrolitiasis bilaterales no obstructivas (la dominante, de 24 mm) y una litiasis / lesión calcificada vesical de morfología estrellada de 30 mm (Fig. 1A). Es intervenido de forma programada de adenomectomía prostática tipo Millin sin incidencias.

El CJ de 3 cm recibido en el laboratorio presenta una superficie irregular, con multitud de pedículos y protuberancias y color marrón oscuro con zonas de marrón claro (Fig. 1B). Es procesado por espectroscopía infrarroja y se obtiene un espectro acorde a oxalato cálcico monohidratado y fosfocarbonato cálcico.

El JC es una entidad rara y conocer su composición permite elegir el tratamiento adecuado, personalizar la prevención y detectar posibles enfermedades subyacentes, lo que reduce la recurrencia.

BIBLIOGRAFÍA

1. Symeonidis EN, Memmos D, Anastasiadis A, Mykoniatis I, Savvides E, Langas G, et al. Jackstone: A Calculus "Toy" in the Bladder. A Case Report of Rare Entity and Comprehensive Review of the Literature. *Acta Med Litu* 2022;29(1):149-56. DOI: 10.15388/Amed.2021.29.1.6
2. Banerji JS. Jackstone Calculus. *Mayo Clin Proc* 2019;94(12):2383-4. DOI: 10.1016/j.mayocp.2019.10.002
3. Subasinghe D, Goonewardena S, Kathiragamathamby V. Jack stone in the bladder: case report of a rare entity. *BMC Urol* 2017;17(1):40. DOI: 10.1186/s12894-017-0230-6.