



## Caso Clínico

# Paciente con patología hematoinflamatoria

## *Patient with hematoinflammatory pathology*

*Cristina Armendáriz Brugos, Cristina Urrutia González*

Servicio de Análisis Clínicos. Hospital Universitario de Navarra. Pamplona

**Recibido:** 30/04/2024  
**Aceptado:** 30/06/2024

**Correspondencia:** Cristina Armendáriz Brugos. Hospital Universitario de Navarra. C/ de Irunlarrea, 3. 31008 Pamplona  
e-mail: cristina.armendariz.brugos@navarra.es

### CASO CLÍNICO

Presentamos el caso de un varón de 57 años que es derivado a nuestro hospital para el estudio de un cuadro de anemia y trombopenia.

Refiere un cuadro de dolores osteomusculares generalizados desde hace un año y unos meses, así como episodios de edemas oculares de repetición. Además, ha presentado episodios de dolor en el cartílago de la oreja izquierda que cursan con eritema y edema en la zona. También ha realizado una consulta en Urgencias por un edema en la pierna izquierda asociado a un eritema en el ojo izquierdo. Afirma notar mucho cansancio al caminar y sangrado ocasional relacionado con hemorroides, así como la pérdida de seis o siete kilos en los últimos meses sin cambio de dieta.

Las analíticas reflejan una trombopenia leve de casi tres años de evolución, con anemia macrocítica leve que empeora en la actualidad, con una cifra de hemoglobina de 8,8 g/dL, así como el aumento de PCR.

Debido al conjunto del cuadro que se observa en el paciente, la sospecha principal es de síndrome de VEXAS, por lo que se comenta el caso con el Servicio de Hematología, que procede a la realización de un aspirado medular. En dicho aspirado se observa hiperplasia de la serie granulopoyética sin dismorfias ni blastosis significativa, lo que obliga a descartar neoplasia mieloproliferativa. Se observa vacuolización de precursores eritroides y mieloides compatibles con el síndrome de VEXAS, por lo que se solicita un estudio genético en sangre periférica al laboratorio externo, que confirma el diagnóstico. El paciente presenta la variante patogénica p.Met41Thr del gen *UBA1*, identificada en forma de mosaicismo genético en aproximadamente un 80 % (Fig. 1).

Con este resultado se procede a realizar el estudio genético en la médula ósea en nuestro hospital, en el que se confirma que el paciente es portador de la variante patogénica c.122T>C (pMet41Thr) en el gen *UBA1* (rs782416867).

*Conflicto de interés: los autores declaran no tener conflictos de interés.*

*Inteligencia artificial: los autores declaran no haber usado inteligencia artificial (IA) ni ninguna herramienta que use IA para la redacción del artículo.*

DOI: 10.20960/revmedlab.00216

Armendáriz Brugos C, Urrutia González C. Paciente con patología hematoinflamatoria. Rev Med Lab 2024;5(3):108-110

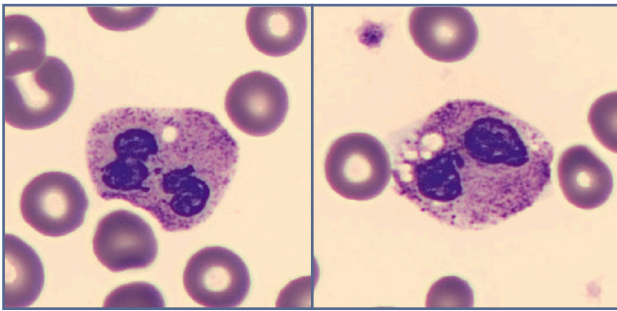


Fig. 1. Presencia de vacuolas en neutrófilos en muestra de sangre periférica.

Se concluye que el paciente presenta un síndrome de VEXAS con manifestaciones principales en el momento del diagnóstico de condritis en el pabellón auricular y alteraciones hematológicas, confirmado genéticamente.

Se pautan 15-20 mg al día de prednisona para controlar los síntomas inflamatorios en la zona de los cartílagos, al que se asocia tratamiento con calcio, vitamina D y bifosfonatos.

A partir de este momento el seguimiento se realiza de forma conjunta por parte de Hematología para controlar la posible evolución a síndrome mielodisplásico y por parte de Medicina Interna para controlar la sintomatología inflamatoria.

Debido al mal control del dolor con los corticoides, se decide complementar el tratamiento con tocilizumab (fuera de indicación). El paciente no refirió una clara mejoría y posteriormente presentó una reacción de prurito palmo-plantar seguida de eritema en la misma localización. Por este motivo, después de revisar la literatura, se solicita al Servicio de Farmacia la administración de ruxolitinib. Desde entonces se encuentra algo mejor de la inflamación y ha podido bajar la dosis de prednisona a 10 mg.

## DISCUSIÓN

El síndrome VEXAS (vacuolas, enzima E-1, ligado a X, autoinflamatorio y somático) es un síndrome que abarca un cuadro de patología hematoinflamatoria descrito a finales de 2020.

Se debe a mutaciones somáticas adquiridas en progenitores mieloides por un cambio de aminoácido (*missense*) en el gen *UBA1*, localizado en el cromosoma X, y por tanto afecta predominantemente a hombres, aunque hay algún caso descrito en mujeres, asociado a una monosomía adquirida del cromosoma X. Este gen codifica la enzima E-1 activadora de la ubiquitina. La ubiquitinación es una modificación posraduccional fundamental para regular la señalización intracelular y la degradación de las proteínas y es clave en la autofagia. La enzima inicia un proceso que identifica proteínas mal plegadas como objetivos para la degradación.

Los pacientes afectados por este síndrome se caracterizan por exhibir manifestaciones inflamatorias y hematológicas en la edad adulta, con fiebre recurrente de origen no infeccioso, artralgiar/artritis, condritis auricular/nasal, dermatosis neutrofílica, inflamación pulmonar y cutánea. A nivel analítico presentan citopenia, médula ósea displásica, vacuolas en células progenitoras mieloides y eritroides y vasculitis.

Entre los diagnósticos diferenciales planteados se encuentran enfermedades reumáticas o hematológicas como la policondritis recidivante, poliarteritis nodosa, síndrome de Sweet y síndrome mielodisplásico. Sin embargo, este síndrome tiene una causa diferente, con un tratamiento específico, y requiere una monitorización adicional.

El diagnóstico requiere el estudio de la médula ósea en búsqueda de vacuolas citoplasmáticas en precursores eritroides y mieloides, además de realizar la confirmación genética de las mutaciones en *UBA1*.

Hasta ahora se han identificado tres variantes de la mutación, p.Met41Tre, p.Met41Val y p.Met41Leu, y, aunque inicialmente solo se había descrito en varones, se ha detectado también en mujeres, como consecuencia de la inactivación de uno de los dos cromosomas X.

El tratamiento se basa en glucocorticoides a dosis medias-altas, fármacos antirreumáticos modificadores de la enfermedad (metotrexato, ciclofosfamida o mifecenolato) o terapias biológicas, aunque la variabilidad en la respuesta al tratamiento es muy elevada. Las terapias hipometilantes y el trasplante alogénico de células progenitoras hematopoyéticas se consideran terapias prometedoras para esta enfermedad, pero es necesario el diagnóstico y el tratamiento de un mayor número de pacientes para evaluar su eficacia.

El pronóstico de estos pacientes depende de factores clínicos y genéticos y el estudio de la correlación genotipo-fenotipo está ya en marcha.

## PUNTOS A RECORDAR

- El síndrome VEXAS representa el ejemplo de una enfermedad multisistémica en la que los pacientes y sus síntomas pueden perderse en la confusión, por lo que está infradiagnosticado.
- El cuadro comprende una mezcla de manifestaciones dermatológicas y hematológicas que los profesionales médicos deben conocer para incluirlo en el diagnóstico diferencial y así llegar a un diagnóstico de certeza mediante la confirmación genética.
- El correcto diagnóstico de estos pacientes servirá para establecer una correlación de genotipo y fenotipo, un tratamiento adecuado para esta patología y un mejor pronóstico de los pacientes.

**BIBLIOGRAFÍA RECOMENDADA**

1. Fernández-Parrado M, Perandones-González H. Síndrome VEX-AS: Una nueva enfermedad autoinflamatoria. *Actas Dermosifiliogr* 2023;114(6):531-2. DOI: 10.1016/j.ad.2022.03.033
2. Georjin-Lavialle S, Terrier B, Guedon AF, Heiblig M, Comont T, Lázaro E, et al. Further characterization of clinical and laboratory features in VEXAS syndrome: large-scale analysis of a multicentre case series of 116 French patients. *Br J Dermatol* 2022;186(3):564-74. DOI: 10.1111/bjd.20805