



- REVISTA DE -

# MEDICINA DE LABORATORIO

**Orina verde-azulada: ¿artefacto o  
patología?**

**Blue-green urine, artifact or  
pathology?**

10.20960/revmedlab.00205

03/21/2024

## **Orina verde-azulada: ¿artefacto o patología?**

### ***Blue-green urine, artifact or pathology?***

Rafael José García Martínez<sup>1</sup>, Raúl Sansano Galiano<sup>2</sup>, Teresa Casas Pina<sup>2</sup>

<sup>1</sup>Servicio de Análisis Clínicos. Hospital Universitario Marqués de Valdecilla. Santander. <sup>2</sup>Servicio de Análisis Clínicos. Hospital Clínico Universitario Virgen de la Arrixaca. Murcia

Correspondencia: Rafael José García Martínez. Servicio de Análisis Clínicos. Hospital Universitario Marqués de Valdecilla. Avda. de Valdecilla, s/n. 39008 Santander  
e-mail: rafagaraciamartinez@gmail.com

Recibido: 25/01/2024

Aceptado: 15/02/2024

*Conflicto de intereses: los autores declaran no tener conflictos de interés.*

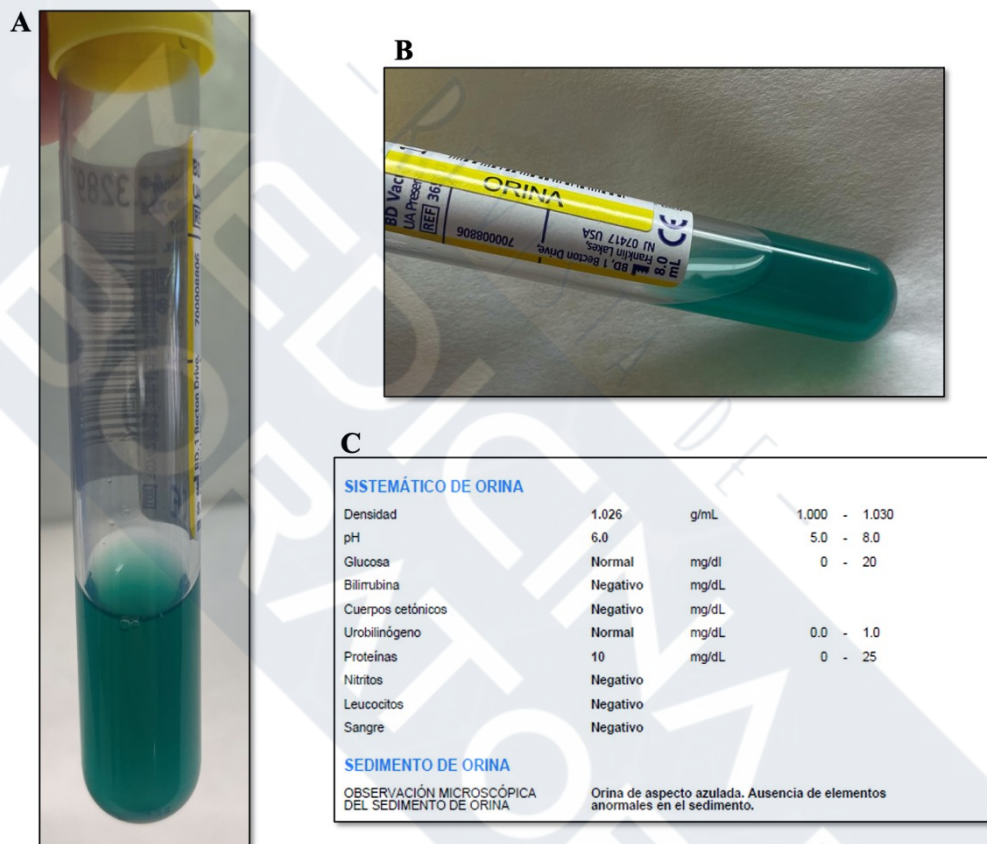
*Inteligencia artificial: los autores declaran no haber usado inteligencia artificial (IA) ni ninguna herramienta que use IA para la redacción del artículo.*

*Artificial intelligence: the authors declare not to have used artificial intelligence (AI) or any AI-assisted technologies in the elaboration of the article.*

Mujer de 38 años diagnosticada de obesidad mórbida (IMC de 70,3 kg/m<sup>2</sup>) que acude al Servicio de Urgencias por molestias gastrointestinales y refiere que su orina es de color azul desde hace dos días.

Desde el laboratorio intentamos averiguar las posibles causas para dicha coloración (Fig. 1). Tanto la tira de orina como el sedimento no

indican ningún parámetro anormal; no parece que la causa se deba a un microorganismo. La decoloración azul o verde-azulada de la orina se debe con mayor frecuencia a alimentos o aditivos alimentarios, como el azul brillante, o medicamentos como el propofol, el metocarbamol, etc. (1). Se revisó la medicación y la alimentación de la paciente de las últimas 24 horas y ninguna tiñe la orina de azul.



**Figura 1.** Orina de aspecto verde-azulada. A. En vertical. B. En horizontal. C. Hallazgos en el estudio elemental y del sedimento.

En el ámbito diagnóstico y terapéutico se utilizan también diversas sustancias colorantes como marcadores para la identificación de espacios vasculares y conductos fisiológicos, pero esta causa se

descartó. Otras posibilidades podrían ser la infección por *Pseudomonas* y algunas enfermedades hereditarias, como la enfermedad de Hartnup, la indicanemia, la indicanuria y la hipercalcemia familiar (2). Se descartaron todas ellas.

La paciente es portadora de un balón intragástrico (BI) desde hace un año aproximadamente. Los BI están llenos de solución salina teñida de azul, normalmente azul de metileno. La tinción de la orina indica a la paciente que el BI se ha roto y debe ir inmediatamente al hospital para extraérselo antes de que migre y provoque una obstrucción intestinal. Los eventos adversos graves que pueden resultar de un BI incluyen perforación gástrica o esofágica, ulceración gástrica, hiperinflamación espontánea y pancreatitis aguda (3).

## **BIBLIOGRAFÍA**

1. Brunzel NA. Fundamentals of urine & body fluid analysis. Fourth edition. St. Louis, Missouri: Elsevier; 2018.
2. McPherson RA, Pincus MR. Henry. Diagnóstico clínico y técnicas de laboratorio. Ámsterdam: Elsevier; 2023. p. 468-509.
3. Gaur S, Levy S, Mathus-Vliegen L, Chuttani R. Balancing risk and reward: a critical review of the intragastric balloon for weight loss. *Gastrointest Endosc* 2015; 81:1330.