

**Caso Clínico*****Strongyloides stercoralis* en esperma*****Strongyloides stercoralis* in sperm**

*Sandra Milagros Lorenzo Hernández<sup>1</sup>, Francisco Javier Ruiz Cosano<sup>1</sup>, Cristina Veintimilla Yáñez<sup>1</sup>, Eva María Ferreira Pasos<sup>2</sup>, María del Rosario Caro Narros<sup>1</sup>*

Servicios de <sup>1</sup>Análisis Clínicos y <sup>2</sup>Medicina Interna, Hospital General de Segovia. Segovia

**Recibido:** 11/03/2023  
**Aceptado:** 23/03/2023

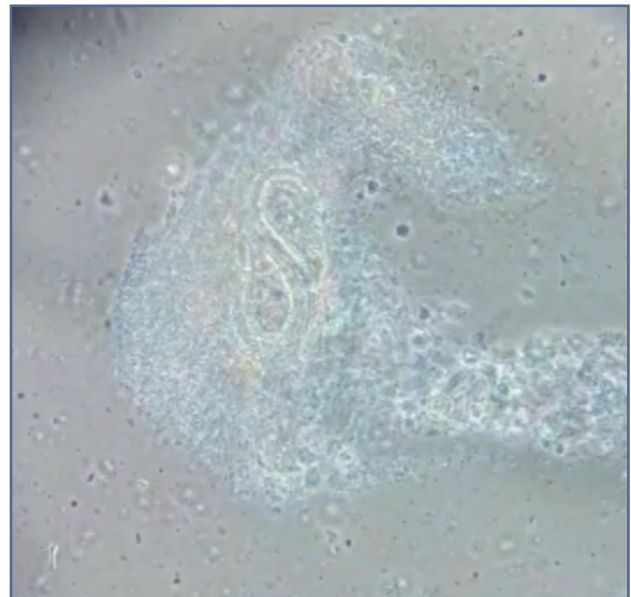
**Correspondencia:** Sandra Milagros Lorenzo Hernández. Servicio de Análisis Clínicos. Hospital General de Segovia. C/ Luis Erik Clavería Neurólogo, s/n. 40002 Segovia  
e-mail: slorher@gmail.com

**CASO CLÍNICO**

Se recibe en el laboratorio de fertilidad una muestra de semen perteneciente a un paciente de 34 años para realizar un estudio posvasectomía. Al examinar la muestra en un microscopio de contraste de fases se observa un parásito de forma alargada y alta movilidad (Fig. 1).

El paciente es originario de Ghana y refiere que no viaja a su país desde hace 13 años, donde en ocasiones tuvo parásitos en las heces (no especifica cuáles). Padece de hepatitis B crónica con antígeno e negativo y fue diagnosticado de sarcoidosis hace un año, por lo que recibe tratamiento crónico con metilprednisolona. Durante el último año acudió a urgencias por dolor abdominal, vómitos y diarrea, y fue diagnosticado de gastroenteritis aguda sin filiar microorganismo. También presentó un episodio de orquiepididimitis.

Una vez hecho el hallazgo, se comunicó a los servicios implicados (Urología y Microbiología) y se emitió un informe en el que se indicaba: "Se observa imagen compatible con presencia de un parásito. Se ruega envíe



**Figura 1** – *Strongyloides stercoralis* en muestra de semen.

*Conflicto de interés:* los autores declaran no tener conflicto de interés.

DOI: 10.20960/revmedlab.00174

Lorenzo Hernández SM, Ruiz Cosano FJ, Veintimilla Yáñez C, Ferreira Pasos EM, Caro Narros MR. *Strongyloides stercoralis* en esperma. Rev Med Lab 2023;4(3):106-107

de nueva muestra al laboratorio de microbiología para confirmación y realización de estudios adicionales.”

El paciente fue derivado a la consulta de enfermedades infecciosas a cargo del Servicio de Medicina Interna, desde donde se realizó el seguimiento del caso.

El paciente acude 15 días después para realizar estudio de parásitos en heces y otros análisis complementarios. Se encontraba asintomático y los parámetros en sangre fueron normales, a excepción de una eosinofilia del 12,5 % (VN = 0-6,5 %).

Las tres muestras de heces recogidas fueron positivas para *Strongyloides stercoralis* (Fig. 2), lo que fue confirmado en cultivo de semen y por la presencia de anticuerpos IgG anti *S. stercoralis* en suero con un índice de 1,48 (resultado positivo: > 1,00).

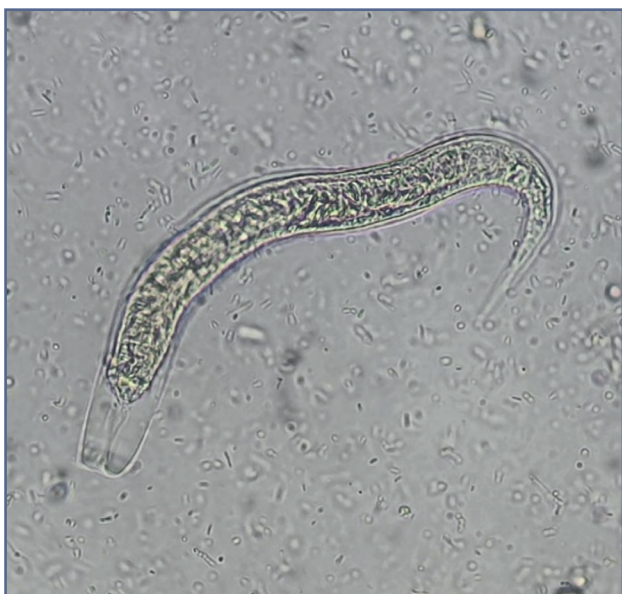

Figura 2 – *Strongyloides stercoralis* en muestra de heces.

## DISCUSIÓN

La estrogiloidosis es una parasitosis de amplia distribución mundial. Es altamente endémica en zonas tropicales y subtropicales, con casos también descritos en regiones con clima templado (1,2). Existe un alto grado de consenso sobre su infradiagnóstico y se considera que su prevalencia está subestimada (2,3).

Esta parasitosis puede persistir durante años en inmigrantes o viajeros que visitan zonas endémicas y permanecer asintomáticas durante mucho tiempo.

En situaciones de inmunodepresión (como en los tratamientos crónicos con corticoides) puede desarrollarse como una hiperinfestación o una enfermedad diseminada de *S. stercoralis* debido a una autoinfestación acelerada, cuya tasa de mortalidad es hasta del 85-100 % (1,2,4).

El cribado de individuos de zonas endémicas con exposición epidemiológica relevante y que van a someterse a terapias de inmunosupresión está justificado (5).

Las pruebas de laboratorio para el estudio de esta parasitosis incluyen serología y análisis de heces (esta última si existen alteraciones gastrointestinales) (5,6).

El caso que se presenta es extremadamente raro y está poco descrito en la bibliografía (7), ya que la muestra habitual en la que se detecta este parásito son las heces. La presencia de *S. stercoralis* en una muestra de semen indica una diseminación alta en este paciente, que hasta hacía un año se había mantenido asintomático. El riesgo de infestación diseminada y de diseminación en el entorno familiar era alto y el diagnóstico temprano permitió iniciar rápidamente el tratamiento con ivermectina y realizar un estudio familiar para detectar otros casos.

## PUNTOS A RECORDAR

- Ante cualquier hallazgo inusual en muestras de semen debe estudiarse la causa y comunicarlo al médico peticionario.
- El estudio multidisciplinar de hallazgos inusuales facilita la resolución de casos poco frecuentes.
- Un diagnóstico temprano de *S. stercoralis* evita una infestación diseminada en el paciente y previene la diseminación a otros miembros del entorno familiar.

## BIBLIOGRAFÍA

1. Krolewiecki, Alejandro y Thomas B Nutman. "Estrongiloidiasis: una enfermedad tropical desatendida". *Clínicas de enfermedades infecciosas de América del Norte* vol. 33,1 (2019): 135-151. doi:10.1016/j.idc.2018.10.006.
2. Schär, Fabian et al. "Strongyloides stercoralis: distribución global y factores de riesgo". *PLoS neglected tropical diseases* vol. 7,7 e2288. 11 Julio 2013, doi:10.1371/journal.pntd.0002288
3. Nutman, Thomas B. "Human infection with *Strongyloides stercoralis* and other related *Strongyloides* species." *Parasitology* vol. 144,3 (2017): 263-273. doi:10.1017/S0031182016000834
4. Vasquez-Rios G, Pineda-Reyes R, Pineda-Reyes J, Marin R, Ruiz EF, Terashima A. *Strongyloides stercoralis* hyperinfection syndrome: a deeper understanding of a neglected disease. *J Parasit Dis.* 2019;43(2):167-175. doi:10.1007/s12639-019-01090-x
5. Buonfrate D, Formenti F, Perandin F, Bisoffi Z. Novel approaches to the diagnosis of *Strongyloides stercoralis* infection. *Clin Microbiol Infect.* 2015;21(6):543-552. doi:10.1016/j.cmi.2015.04.001
6. Asundi A, Beliavsky A, Liu XJ, et al. Prevalence of strongyloidiasis and schistosomiasis among migrants: a systematic review and meta-analysis [published correction appears in *Lancet Glob Health.* 2019 Apr;7(4):e419]. *Lancet Glob Health.* 2019;7(2):e236-e248. doi:10.1016/S2214-109X(18)30490-X
7. Samanta S. *Strongyloides stercoralis* in semen with oligospermia. *JOUR* 2014. Disponible en: [https://www.researchgate.net/publication/259973651\\_Strongyloides\\_stercoralis\\_in\\_semen\\_with\\_oligospermia](https://www.researchgate.net/publication/259973651_Strongyloides_stercoralis_in_semen_with_oligospermia)