



## Caso Clínico

# Lupus inducido por infliximab en paciente con enfermedad de Crohn

## *Infliximab-induced lupus in a patient with Crohn's disease*

*Kateryna Sidak, Adela Rodríguez Martín, Marta Barrionuevo González, Flor Álvarez Castellanos, José Manuel Gasalla Herráiz*

Servicio de Análisis Clínicos. Hospital Universitario Príncipe de Asturias. Alcalá de Henares, Madrid

**Recibido:** 04/02/2023  
**Aceptado:** 10/03/2023

**Correspondencia:** Kateryna Sidak. Servicio de Análisis Clínicos. Hospital Universitario Príncipe de Asturias. Carretera de Alcalá, s/n. 28805 Alcalá de Henares, Madrid  
e-mail: katrin080490@gmail.com

### CASO CLÍNICO

Exponemos el caso de una mujer de 39 años diagnosticada de enfermedad de Crohn (EC) en tratamiento con infliximab 5 mg/kg intravenoso cada 6 semanas desde hace 3 años. La paciente acude a consulta por un cuadro de un mes de evolución de febrícula sin claro predominio horario, astenia intensa y poliartralgias, principalmente en carpos, muñecas, tobillos y rodillas. En la exploración presenta tumefacción y dolor articular, sin enrojecimiento ni lesiones cutáneas. En las pruebas complementarias en suero destacan: aspartato aminotransferasa (AST) 66 U/L (< 34 U/L), alanina aminotransferasa (ALT) 153 U/L (10-49 U/L), discreta hipergammaglobulinemia policlonal a expensas de inmunoglobulina G (1560 mg/dl; rango de referencia: 682-1266 mg/dL) e inmunoglobulina A (326 mg/dL; 84-269 mg/dL) y en los estudios de autoinmunidad se hallan anticuerpos anticelulares (ANA) positivos con patrón homogéneo (AC-1) a título 1/640 y anticuerpos antihistona positivos. El resto de los estudios realizados, que incluyen anticuerpos anti-ADN de doble cadena (an-

ti-ADN), anticuerpos nucleares extraíbles (ENA), fracciones C3 y C4 del complemento, anticuerpos anticardiolipinas, factor reumatoide (FR), anticuerpos antipeptidos cíclicos citrulinados (anti-CCP) y velocidad de sedimentación globular (VSG), fueron normales. Tampoco se observaron alteraciones hematológicas ni de función renal.

Anteriormente la paciente estuvo en tratamiento con azatioprina, que se suspendió por intolerancia, luego con adalimumab, pero al no notar ninguna mejoría se cambió por infliximab.

Entre los diagnósticos diferenciales planteados se consideraron lupus eritematoso sistémico (LES), lupus inducido por fármacos (LIF), artritis reumatoide (AR) y enfermedad mixta del tejido conectivo (EMTC).

La AR, como la mayoría de las enfermedades reumatólogicas, es más frecuente en mujeres, afecta a articulaciones periféricas de forma simétrica, se caracteriza por dolor, rigidez matutina, tumefacción, sensibilidad anormal de las articulaciones afectadas, FR y anti-CCP positivos. En la EMTC es característica la presencia del fenómeno de Raynaud, artralgias, mialgias, artritis,

*Conflicto de interés: los autores declaran no tener conflicto de interés.*

DOI: 10.20960/revmedlab.00165

Sidak K, Rodríguez Martín A, Barrionuevo González M, Álvarez Castellanos F, Gasalla Herráiz JM. Lupus inducido por infliximab en paciente con enfermedad de Crohn. Rev Med Lab 2023;4(2):75-78

debilidad muscular, esclerodactilia, edema en manos, *rash* facial y positividad de anti-U1-ribonucleoproteína (anti-U1RNP). Los pacientes con LES tienen afectación cutánea y renal, artritis, serositis, alteraciones neurológicas, hematológicas y positividad de ANA, anti-ADN y anti-Sm (anti-Smith). Manifestaciones clínicas de LIF, dependiendo de la forma, abarcan desde afectación cutánea limitada hasta afectación sistémica, que suele ser más leve que en LES, aparición de los síntomas después de la exposición al fármaco y positividad de ANA y anticuerpos antihistona.

En estos casos los anticuerpos son de gran ayuda para hacer un diagnóstico diferencial entre distintas enfermedades autoinmunes.

En nuestra paciente la presencia de poliartalgias, la ausencia de lesiones cutáneas, la asociación con la ingesta del fármaco, la positividad de ANA y los anticuerpos antihistona nos llevaron a considerar diagnóstico de LIF como el más probable, se retiró infliximab y se adoptó una actitud expectante. Tres meses después los síntomas habían remitido casi por completo y queda pendiente una nueva determinación de anticuerpos en unos meses para verificar su negativización.

## DISCUSIÓN

LIF es un síndrome *lupus-like* que se presenta tras la exposición a ciertos fármacos y desaparece gradualmente tras su retirada (1). Los fármacos que se han relacionado con su desarrollo son: isoniácida, hidralazina, procainamida, etanercept, infliximab, adalimumab, minociclina, etc. (1).

Existen tres formas de LIF: sistémica, cutánea subaguda y cutánea crónica.

La forma sistémica involucra a diferentes órganos. Sus manifestaciones predominantes son artralgias, mialgias, malestar general, fiebre, pérdida de peso y artritis, que suele ser simétrica, no deformante y afecta sobre todo a pequeñas articulaciones de las manos (1). Las manifestaciones mucocutáneas clásicas de LES son raras. Pleuritis, pericarditis y hepatoesplenomegalia son presentaciones bastante frecuentes (2). La afectación renal y del sistema nervioso suele ser rara en el LIF (1). Entre los hallazgos de laboratorio se destaca aumento de la VSG, que se presenta en el 80 % de los casos (2). Las manifestaciones hematológicas, como leucopenia, anemia y trombocitopenia, son menos frecuentes. La hipocomplementemia es rara, excepto en casos relacionados con factor de necrosis tumoral alfa (TNF- $\alpha$ ), penicilamina y quinidina (1,2). El patrón de inmunofluorescencia, que se presenta con más frecuencia, es el AC-1, aunque también es posible encontrar otros, como nuclear granular (AC-4/5) o nucleolar (AC-8/9/10) (1,2). Los anticuerpos antihistona son muy típicos. Los anticuerpos anti-ADN son raros en el LIF y se presentan con el uso de fármacos TNF- $\alpha$  y minociclina (1,2).

La forma cutánea subaguda se manifiesta con una erupción cutánea localizada en zonas fotoexpuestas,

como la cara, el escote y la cara extensora de los brazos. Se caracteriza por lesiones descamativas con patrón papuloescamoso o anular, aunque las lesiones pueden ser más diseminadas y extenderse a áreas no fotoexpuestas. Suelen curarse en semanas o meses sin dejar cicatriz (1,3). Puede presentarse con ANA, anticuerpos antihistona, anti-SSA/Ro (anticuerpos anti síndrome de Sjögren A) y anti-SSB/La (anticuerpos anti síndrome de Sjögren B) positivos (3).

La forma cutánea crónica es rara y se relaciona con exposición a los compuestos de fluorouracilo (3). Se manifiesta con lesiones discoideas cutáneas en zonas fotoexpuestas (1). En formas cutáneas las manifestaciones sistémicas suelen estar ausentes.

Existen varias clasificaciones de fármacos inductores de LIF. Una de ellas los divide en tres categorías:

- Primera. Fármacos que tienen una clara relación con LIF, como: hidralazina, procainamida, isoniácida o quinidina.
- Segunda. Fármacos que potencialmente pueden causar LIF, como: anticonvulsivantes, antitiroideos, D-penicilamina, sulfasalazina o diuréticos tiazídicos.
- Tercera. Fármacos descritos en la literatura como causantes de algún caso de LIF, como: minociclina, infliximab o amiodarona (1,4).

La otra clasificación los agrupa en cuatro categorías: de riesgo alto, moderado, bajo y muy bajo (1,4) (Tabla I).

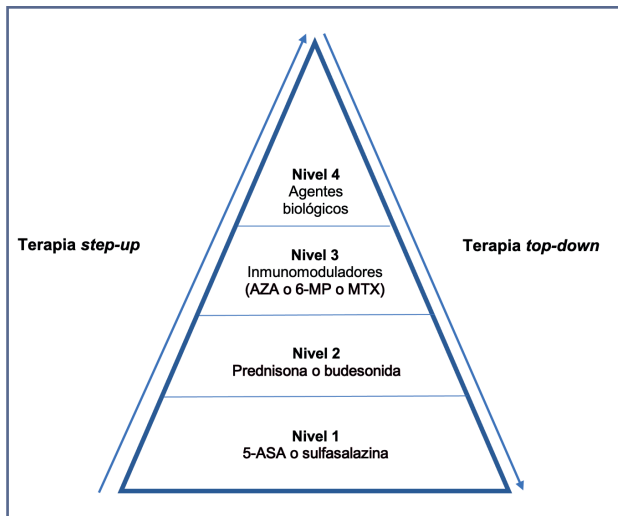
Hay dos esquemas de tratamiento de EC: uno se llama terapia *step-up* o esquema clásico, que consiste en empezar por salicilatos e ir subiendo hasta agentes biológicos en caso de necesidad, y el otro, terapia *top-down*: se empieza por agentes biológicos o inmunomoduladores y va bajándose hasta salicilatos (5) (Fig. 1). La terapia *top-down* debe considerarse para pacientes con enfermedad complicada, extensa con curso agresivo o presencia de factores pronósticos de mala evolución, como diagnóstico a la edad pediátrica, brotes recurrentes o corticorresistentes (5).

Entre los tratamientos con mejores resultados se encuentran: vedolizumab y ustekinumab. Ambos se utilizan en pacientes que hayan tenido una respuesta inadecuada, pérdida de respuesta o sean intolerantes al tratamiento convencional o con anti-TNF- $\alpha$  (6).

En 2021 Sedano y cols. publicaron el primer caso de LIF inducido por vedolizumab, un antagonista de la integrina selectivo a nivel intestinal sin actividad inmunosupresora sistémica que se utiliza para el tratamiento de colitis ulcerosa y EC (7). El paciente descrito es un varón de 73 años con EC tratado con vedolizumab que presentaba disnea y la tomografía computarizada de tórax mostró imagen de vidrio deslustrado bilateral y opacidades con engrosamiento interlobulillar. En la analítica destacaba la presencia de anticuerpos antihistona positivos. Se le diagnosticó de LIF y, después de retirar el tratamiento, los síntomas y los hallazgos pulmonares desaparecieron (7).

El ustekinumab es un anticuerpo monoclonal que inhibe la actividad de las citocinas humanas IL-12 y IL-23

| Fármacos | Alto riesgo  | Riesgo moderado | Bajo riesgo       | Riesgo muy bajo   |
|----------|--------------|-----------------|-------------------|-------------------|
|          | Procainamida | Quinidina       | Captopril         | Disopiramida      |
|          | Hidralazina  | Sulfasalazina   | Metildopa         | Clonidina         |
|          |              | Isoniacida      | Clorpromacina     | Enalapril         |
|          |              |                 | Minociclina       | Labetalol         |
|          |              |                 | Carbamazepina     | Minoxidil         |
|          |              |                 | Propiltiouracilo  | Atenolol          |
|          |              |                 | D-penicilamina    | Nitrofurantoína   |
|          |              |                 | Sulfonamida       | Fenitoína         |
|          |              |                 | 5-aminosalicilato | Primidona         |
|          |              |                 |                   | Hidroclorotiazida |
|          |              |                 |                   | Atorvastatina     |
|          |              |                 |                   | Simvastatina      |
|          |              |                 |                   | Etanercept        |
|          |              |                 |                   | Infliximab        |
|          |              |                 |                   | Adalimumab        |
|          |              |                 |                   | IFN- $\alpha$     |
|          |              |                 |                   | Levodopa          |



**Figura 1** – Pirámide terapéutica. Adaptada de: Tsui JJ, Huynh HQ. Is top-down therapy a more effective alternative to conventional step-up therapy for Crohn's disease? *Ann Gastroenterol* 2018;31:413-24. 5-ASA: ácido 5-aminosalicílico; AZA: azatioprina; 6-MP: 6-mercaptopurina; MTX: metotrexato.

al impedir la unión con su proteína receptora (6). Tierney y cols. describieron un caso de lupus cutáneo subagudo inducido por ustekinumab en una mujer de 68 años que padecía psoriasis. Después de una segunda dosis se manifestaron lesiones descamativas con patrón anular y fuerte picor (8). En la analítica destacaban ANA positivos con patrón nuclear granular a título 1:1200, anti-SSA/Ro, anti-SSB/La y anti-Jo1 (anti-histi-

dil-tRNA sintetasa) positivos. Después de retirar el tratamiento los síntomas remitieron.

El infliximab fue el primer agente biológico aprobado para el tratamiento de pacientes con EC y posteriormente también se aprobó para tratamiento de AR (9). Es un anticuerpo monoclonal quimérico de origen humano y murino, dirigido contra TNF- $\alpha$ , que se administra por vía intravenosa. Este medicamento puede causar reacciones adversas agudas, que aparecen durante su administración o en las siguientes 24 horas, tales como prurito, edema, urticaria, hipo- e hipertensión, bradi- y taquicardia, cefaleas, fiebre o *shock* anafiláctico (10). Las reacciones tardías, a su vez, se presentan desde 24 horas y hasta 14 días después de su administración y suelen ser: artralgias, mialgias, urticaria, erupciones, fiebre o cefaleas (10). La mayoría de estas reacciones aparece durante la primera semana de tratamiento (9). Muchas de ellas están asociadas a títulos bajos de anticuerpos antiinfliximab, que son menos frecuentes en pacientes con terapia concomitante con inmunosupresores como corticoides, metotrexato o azatioprina (9). Los pacientes tratados con infliximab desarrollan una respuesta autoinmune con producción de ANA, anti-ADN y anticardiolipinas, pero no todos ellos a posteriori desarrollan LIF.

En el caso de nuestra paciente, después de tres años de tratamiento con infliximab desarrolló LIF, que se confirmó con la clínica, la exposición al fármaco y la presencia de anticuerpos antihistona positivos.

Si fuera necesario instaurar un tratamiento en nuestra paciente podría considerarse la terapia *top-down* o incluso los agentes biológicos como vedolizumab o ustekinumab.

## PUNTOS A RECORDAR

- LIF es un síndrome lupus-like, que se relaciona con exposición a ciertos fármacos y desaparece tras su retirada.
- Fármacos implicados en el desarrollo de LIF son: isoniacida, hidralacina, procainamida, etanercept, infliximab y adalimumab.
- Las manifestaciones clínicas más frecuentes de LIF son: artralgias, mialgias, malestar general, pérdida de peso y artritis.
- Los hallazgos de laboratorio más frecuentes son aumento de la VSG, anticuerpos antihistona positivos, ANAs positivos con patrones AC-1, AC-4/5 o AC-8/9/10.
- Aunque los pacientes tratados con infliximab producen ANA, su sola presencia no significa que el paciente vaya a desarrollar LIF en un futuro.

## BIBLIOGRAFÍA

1. Pretel M, Marqués L, España A. Lupus inducido por fármacos. *Actas Dermosifiliogr* 2014; 105:18-30
2. Aguirre Zamorano MA, López Pedrera R, Cuadrado Lozano MJ. Lupus inducido por fármacos. *Med Clin* 2010; 135:124-9.
3. Katz U, Zandman-Goddard G. Drug-induced lupus: an update. *Autoimmun Rev* 2010;10:46-50.
4. He Y, Sawalha AH. Drug-induced lupus erythematosus: an update on drugs and mechanisms. *Curr Opin Rheumatol* 2018;30:490-7.
5. Tsui JJ, Huynh HQ. Is top-down therapy a more effective alternative to conventional step-up therapy for Crohn's disease? *Ann Gastroenterol* 2018;31:413-24.
6. Biemans VBC, van der Woude CJ, Dijkstra G, et al. Dutch Initiative on Crohn and Colitis (ICC). Ustekinumab is associated with superior effectiveness outcomes compared to vedolizumab in Crohn's disease patients with prior failure to anti-TNF treatment. *Aliment Pharmacol Ther* 2020; 52:123-34.
7. Sedano R, Dhaliwal I, Ramsewak D, et al. Drug-induced Lupus Associated with Vedolizumab in a Patient with Crohn's Disease. *Inflamm Bowel Dis* 2021;27:e47-8.
8. Tierney E, Kirthi S, Ramsay B, et al. Ustekinumab-induced subacute cutaneous lupus. *JAAD Case Rep* 2019;5:271-3.
9. Klapman JB, Ene-Stroescu D, Becker MA, et al. A lupus-like syndrome associated with infliximab therapy. *Inflamm Bowel Dis* 2003;9:176-8.
10. Pérez-Zafrilla B, Ángel Descalzo M, Carmona L; y Grupo de Estudio BIOBADASER. Reacciones adversas relacionadas con la administración de inhibidores del TNF. Análisis de un registro de terapias biológicas. *Reumatol Clin* 2008;4:90-5.