



Casos Clínicos

Hallazgo inesperado de carcinoma de pulmón en líquido pleural enmascarado por sospecha de neumonía por SARS-CoV-2

Unexpected finding of lung carcinoma in pleural fluid masked by suspicion of SARS-CoV-2 pneumonia

Maialen Palomino Alonso, Fernando Calvo Boyero, Mercedes Aramendi Ramos

Servicio de Bioquímica y Análisis Clínicos. Hospital Universitario 12 de Octubre. Madrid

Recibido: 25/03/2021
Aceptado: 07/06/2021

Correspondencia: Maialen Palomino Alonso. Servicio de Bioquímica y Análisis Clínicos. Hospital Universitario 12 de Octubre. Avda. de Córdoba, s/n. 28041 Madrid
e-mail: maialen.palomino@salud.madrid.org

CASO CLÍNICO

Mujer de 67 años, sin hábitos tóxicos ni antecedentes de interés, acude a urgencias por tos seca sin expectoraciones, acrecentada en los últimos días. No presenta fiebre, disnea ni ortopnea, pero sí mialgias asociadas al esfuerzo tusivo. En radiografía de tórax se observan opacidades bibasales en mayor proporción en el pulmón izquierdo, con patrón en vidrio deslustrado bilateral y periférico. Se diagnostica de neumonía bilateral por SARS-CoV-2 bajo criterios clínicos, con pruebas PCR (*polymerase chain reaction*) negativas en 2 ocasiones. Es derivada a un hospital de campaña con tratamiento (hidroxicloroquina y antibióticos) y tras unos días se da de alta.

Pese a una leve mejoría inicial, comienza un empeoramiento con tos seca, disnea y fiebre, y regresa a urgencias. En la exploración se aprecia un derrame pleural izquierdo (Fig. 1A). Por ello, se le realiza un drenaje torácico extrayéndose líquido pleural para su estudio inicial en el laboratorio.

El análisis hematimétrico del líquido (DxH-900, Beckman Coulter) revela elevada presencia de células, tan-

to hematíes (5233/ μ L), como leucocitos (4593/ μ L), con predominio neutrofílico (75 %).

Los resultados de las pruebas bioquímicas indican que se trata de un exudado según los criterios de Light (Tabla I). Estos criterios orientan a exudado si se cumple una de las tres características: ratio proteínas líquido/suero > 0,5; ratio lactato deshidrogenasa (LDH) líquido/suero > 0,6; concentración de LDH en el derrame superior a 2/3 el límite superior en suero (1). En este caso además de cumplir los tres criterios, destaca la alta concentración de LDH presente en el derrame. Debido a este hallazgo, junto con la distribución de poblaciones anómala del scattergrama, se realiza una citocentrifugación con posterior tinción de Wright-Giemsa para comprobar el aspecto celular. Al microscopio óptico se observaron poblaciones de células atípicas con características citológicas de malignidad (Fig. 1B): células con cromatina laxa, intensa basofilia citoplasmática, grandes vacuolas, presencia de varios núcleos, mitosis, tendencia a formar "nidos celulares" y a constituir sincitio (2). Se informa al servicio peticionario de los hallazgos y de la ampliación de un panel de marcadores tumorales en suero y líquido (Tabla I).

Conflicto de intereses: los autores declaran no tener ningún conflicto de interés.

DOI: 10.20960/revmedlab.00076

Palomino Alonso M, Calvo Boyero F, Aramendi Ramos M. Hallazgo inesperado de carcinoma de pulmón en líquido pleural enmascarado por sospecha de neumonía por SARS-CoV-2. Rev Med Lab 2021;2(2):83-86

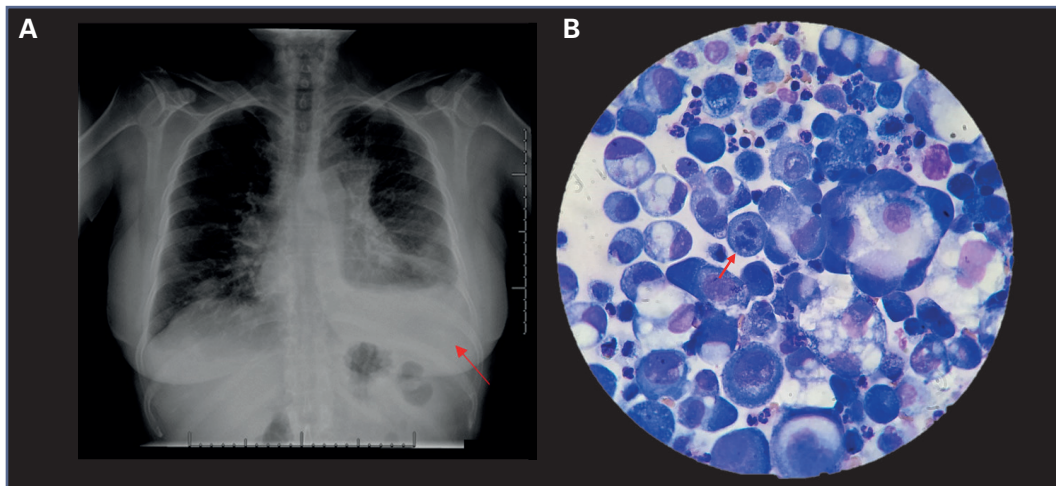


Figura 1 – A. Derrame pleural izquierdo en radiografía de tórax. B. Estudio citológico inicial (tinción de Wright-Giemsa tras citocentrifugación). Las células presentan características citológicas de malignidad: grandes vacuolas, intensa basofilia, agrupaciones celulares y gran tamaño celular, junto a hallazgo de mitosis (flecha).

El servicio peticionario envía también muestra al servicio de Anatomía Patológica (AP) para confirmación diagnóstica.

A la espera de los resultados se le realiza una exploración por tomografía axial computarizada (TAC) observándose masas pulmonares sospechosas de malignidad, confirmándose posteriormente desde AP el diagnóstico en biopsia bronquial: carcinoma de células no pequeñas, con perfil inmunohistoquímico congruente con adenocarcinoma de origen pulmonar. La paciente es derivada al servicio de Oncología Médica clasificando el tumor como estadio IV (T3N3M1a) con

invasión mediastínica bilateral, parenquimatosa pulmonar contralateral, pleural y pericárdica en progresión clínica y metástasis única occipital izquierda. El estudio de biología molecular mediante NGS (*next generation sequencing*) indica una fusión positiva en gen EML4-ALK, siendo su diagnóstico principal un carcinoma de células no pequeñas de LII en forma de linfangitis carcinomatosa estadio IV ALK traslocado (EML4-ALK).

Se comienza tratamiento y en la revisión a los dos meses se observa desaparición de la metástasis occipital y ausencia de captaciones patológicas en TAC abdominal.

Tabla I.

Resultados de las pruebas bioquímicas y del panel de marcadores tumorales del líquido pleural (LP) y del suero del paciente

Parámetro	LP	Suero	Valor referencia (suero)	Cociente LP/suero
Glucosa, mg/dL	32*	139	70-110	0,2
Proteínas, g/dL	4,4	6,3	6,4-8,3	0,7
LDH, U/L	3288*	313*	135-214	10,5*
CEA, ng/mL	356*	2,54	< 5	140,2
Ca15.3, U/mL	566*	107*	< 28,50	5,3
Ca125, U/mL	39970*	214*	< 35	186,8
Ca19.9, U/mL	43530*	29,2	< 34	1490,7
Ca72.4, U/mL	1980*	43,10*	< 6,9	45,9
CYFRA21.1, ng/mL	8520*	9,58*	< 3,3	889,3
NSE, ng/mL	> 1500*	24,20	< 16,3	-
SCC, ng/mL	13,1*	5,3*	< 2,5	2,5

*Parámetros alterados.

DISCUSIÓN

Los líquidos serosos (pleural, pericárdico y peritoneal) son ultrafiltrados del plasma que se encuentran en las cavidades correspondientes rodeando las vísceras. En condiciones normales se presentan como un líquido de pequeño volumen que actúa como lubricante y que permite el movimiento de los órganos evitando la fricción y su colapso.

El mantenimiento de este volumen depende de las tasas de producción y reabsorción, que es producto tanto de las presiones hidrostáticas y coloidales, como de la permeabilidad vascular y linfática (3). Todo acúmulo se considera anormal y puede ser reflejo de una enfermedad pleural, pulmonar o extrapulmonar. Es lo que se denomina derrame pleural y requiere ser analizado para establecer su causa (1).

El derrame pleural maligno es una de las causas más frecuentes de exudado pleural. Se ha demostrado que del 42 al 77 % de los exudados pleurales son secundarios a malignidad (4). Los procesos neoplásicos más comúnmente asociados a derrames malignos son, en primer lugar, el cáncer de pulmón (50 %), seguido del cáncer de mama (20 %), linfomas y mesoteliomas (5,6). Cuando existe metástasis y se produce afectación de la pleura, se generan cambios en el mesotelio (capa de células que recubre el espacio pleural), lo que puede inducir descamación o engrosamiento del mismo y en algunos casos fibrosis de la pleura. Todo esto puede derivar en un bloqueo del drenaje linfático, causante del acúmulo del líquido en el espacio pleural (4,6).

En relación al análisis citológico de los líquidos biológicos es importante diferenciar las células que aparecen frecuentemente, como eritrocitos, leucocitos, macrófagos y células mesoteliales, de las células atípicas. Hay que considerar que el aspecto de las células hematológicas en los líquidos puede variar en relación a las encontradas en sangre, debido al proceso de centrifugación (mayor tamaño y basofilia, pérdida del contorno celular y nuclear) (2). Las células mesoteliales son células heterogéneas de revestimiento de las cavidades serosas, por lo que es frecuente encontrarlas en los líquidos sin asociarse a ninguna patología. Por esta heterogeneidad que presentan es importante conocer sus características para saber identificarlas y distinguir las de las células atípicas tumorales.

El hallazgo citológico de células atípicas orienta la patología de la paciente hacia una causa tumoral. La elevación generalizada de los marcadores tumorales en el líquido indica una alta probabilidad de derrame maligno. Una vez descartadas la insuficiencia renal, hepatopatía y enfermedades dermatológicas, un aumento de los antígenos carbohidratos CA72.4 > 21 U/mL, CA19.9 > 201 U/m, CA15.3 > 82 U/mL o del antígeno carcinoembrionario (CEA) > 60 ng/mL en el líquido pleural junto con un cociente líquido/suero > 1,2 tienen un valor predictivo positivo mayor de 99 % en el diagnóstico de derrame pleural maligno (7), situación también descrita por otros autores aunque con diferencias en los puntos de corte propuestos (8,9).

En cuanto al tipo de tumor, en el suero de la paciente destaca una elevación de SCC > 2 ng/mL (antígeno de carcinoma de células escamosas) que orienta hacia el carcinoma de células no pequeñas (NCICP) junto con la elevación (> 3,3 ng/mL) del antígeno del fragmento de citoqueratina 19 (CYFRA 21.1) y mucinas (Ca15.3, Ca72.4). Además, la enolasa-neuro-específica (NSE), que es un marcador de carcinoma de células pequeñas, tiene un valor inferior a 25 ng/ml, que es el punto de corte considerado como discriminante de malignidad, lo que apoya la sospecha de NCICP (10). En resumen, los parámetros de laboratorio indican con alta probabilidad una etiología maligna del derrame que impresiona como NCICP, posteriormente confirmado y tipificado por AP como carcinoma de células no pequeñas con perfil inmunohistoquímico congruente con adenocarcinoma de origen pulmonar. El subtipo histológico de carcinoma de células no pequeñas no siempre es posible sospecharlo en base al patrón de marcadores tumorales estudiados como es el caso del CYFRA 21.1, marcador importante de NCICP que aunque asociado con mayor frecuencia a tumor escamoso puede estarlo en menor grado a adenocarcinoma por lo que no es tan clara su relación en algunos casos y puede existir discrepancia con la histología.

Resulta imprescindible la interpretación por parte del laboratorio del análisis integrado de la hematimetría, bioquímica y citología de los líquidos biológicos, así como una correcta identificación de células atípicas que pueda sugerir la etiología del derrame. En el caso de nuestra paciente, el informe del hallazgo a los clínicos, así como la ampliación del panel de marcadores tumorales por parte del laboratorio, ha sido crucial para reorientar el diagnóstico inicial y detectar así una patología tumoral no sospechada.

PUNTOS A RECORDAR:

- La citocentrifugación es una técnica fundamental para la correcta interpretación citológica y para el hallazgo de células atípicas.
- Las células atípicas presentan intensa basofilia, varios núcleos con posibilidad de observar mitosis, grandes vacuolas y tendencia a formar nidos celulares o "sincitios".
- La correcta interpretación de los marcadores tumorales en el líquido y suero con la aplicación de ratios y puntos de corte puede ayudar a orientar el diagnóstico clínico.

BIBLIOGRAFÍA

1. Porcel Pérez JM. ABC del líquido pleural. *Semin de la Fund Española de Reumatol* 2010;11(2):77-82. DOI: 10.1016/j.semreu.2010.02.003
2. Merino A. Citología normal de los líquidos biológicos (LCR, líquidos serosos). En: *Citología de líquidos biológicos: experiencia del Grupo Catalán de Citología Hematológica*. Madrid: Acción Médica; 2011. pp. 7-11.

3. González Hernández A. Principios de bioquímica clínica y patología molecular. 3.ª ed. Barcelona: Elsevier España; 2019.
4. Izquierdo Patrón M. Derrames pleurales malignos. En: Pérez Rodríguez E, Villena Garrido MV, editores. Enfermedades de la pleura. Madrid: Monografías de la Sociedad Madrileña de Neumología y Cirugía Torácica; 2003. pp. 95-123.
5. Hiscock LJ, Bravo JLB y Gaviria JZ. Derrame pleural maligno. *Rev Patol Respir* 2017;20(3):77-8.
6. Lola A, Fashoyin-Aje, Brahmer JR. Derrames relacionados con neoplasias malignas. En: Niederhuber JE, Armitage JO, Doroshow JH, Kastan MB, Tepper JE, editores. *Abeloff. Oncología Clínica*. 6.ª ed. España: Elsevier; 2020. pp. 863-73.
7. Trapé J, Sant F, Franquesa J, Montesinos J, Arnau A, Sala M, et al. Evaluation of two strategies for the interpretation of tumour markers in pleural effusions. *Respir Res* 2017;18(1):1-8. DOI: 10.1186/s12931-017-0582-1
8. Antonangelo L, Sales RK, Corá AP, Acencio MMP, Teixeira LR, Vargas FS. Pleural fluid tumour markers in malignant pleural effusion with inconclusive cytologic results. *Curr Oncol* 2015;22(5):e336-e341. DOI: 10.3747/co.22.2563
9. Hackner K, Errhalt P, Handzhiev S. Ratio of carcinoembryonic antigen in pleural fluid and serum for the diagnosis of malignant pleural effusion. *Ther Adv Med Oncol* 2019;11:1-8. DOI: 10.1177/1758835919850341
10. Molina R, Filella X, Augé JM, Escudero JM, editores. *Utilidad clínica de los marcadores tumorales. Estado actual y perspectivas de futuro III*. Madrid: Roche Diagnostics; 2011.